

## COMUNICACIONES BREVES

**Presentación de un caso de embarazo ectópico después de esterilización quirúrgica**

Hospital Docente Ginecobstétrico "Ramón González Coro".

Lilliam Delgado Peruyera<sup>1</sup>, Jorge Puentes Corral<sup>2</sup>, Tania Tamayo Lien<sup>3</sup>, Humberto Arcos Pandiello<sup>4</sup>, Julio A Borrego López<sup>5</sup>

<sup>1</sup> Médico Especialista de 1er. Grado en Medicina General Integral y Especialista de 1er. Grado de Ginecología y Obstetricia, Máster en Atención Integral a la Mujer, Profesor Instructor. <sup>2</sup> Médico Especialista de 1er. Grado de Ginecología y Obstetricia, Profesor Instructor. <sup>3</sup> Médico Especialista de 1er. Grado en Medicina General Integral y Especialista de 1er. Grado de Ginecología y Obstetricia, Máster en Atención Integral a la Mujer, Profesor Instructor. <sup>4</sup> Médico Especialista de 1er. Grado de Ginecología y Obstetricia. <sup>5</sup> Médico Especialista de 1er. Grado de Ginecología y Obstetricia, Máster en Atención Integral a la Mujer, Profesor Asistente. Hospital Docente Ginecobstétrico "Ramón González Coro".

**RESUMEN**

Se presenta el caso clínico de una mujer de 41 años con esterilización quirúrgica por técnica de Pomeroy la cual presenta dolor bajo vientre y atraso menstrual con prueba de embarazo positivo al ingreso. El ultrasonido informa presencia de saco gestacional en la trompa derecha. Se realiza laparoscopia confirmando el diagnóstico de embarazo ectópico roto y, al no lograrse la hemostasia, se realizó laparotomía exploradora con anexectomía total derecha. La paciente egresó a las 72 horas de la intervención quirúrgica con evolución favorable.

**Palabras clave:** Embarazo ectópico, Esterilización Reproductiva, Esterilización Tubaria.

**INTRODUCCIÓN**

En 1693 al descubrir la gestación extrauterina en una mujer ejecutada en la guillotina, en París, Bussiere describe el embarazo ectópico (1). Consiste en la implantación del blastocisto fuera de la cavidad uterina (ectos, fuera y topos, lugar). El término ectópico no es sinónimo de extrauterino, sino que tiene más amplitud, ya que hay gestaciones intrauterinas, como el embarazo intersticial y el cervical, las cuales también son ectópicas (2).

La incidencia del embarazo ectópico se ha incrementado considerablemente en los últimos años. Se estima alrededor de seis veces como consecuencia también del aumento de casos de enfermedad inflamatoria pélvica asociada a infecciones de transmisión sexual (ITS), causadas por gérmenes como *Chlamydia trachomatis* y *Neisseria gonorrhoeae*; o por la aplicación de técnicas de reproducción asistida en pacientes infértiles, uso de inductores de la ovulación, cirugía tubaria, mayor uso de dispositivos intrauterinos, y el incremento del hábito de fumar, entre otras causas (3). Además, la disponibilidad actual de métodos de diagnóstico como el ultrasonido transvaginal, la determinación de la fracción beta de la hormona gonadotropina coriónica (BhCG) y la laparoscopia exploradora, han contribuido al incremento de la incidencia, al diagnosticar pacientes con embarazo ec-

tópico en etapa precoz que antes no se detectaban, las cuales podían tener un curso fatal (4). Todo ello constituye motivo de preocupación para las autoridades de salud dada la elevada morbimortalidad de esta entidad.

Es inusual la aparición del embarazo ectópico después de una esterilización quirúrgica; no obstante, se debe sospechar en toda mujer en edad fértil, con trastornos menstruales asociados a dolor bajo vientre y con la presencia o no de tumoración anexial, aún cuando sean pacientes que tengan ligadura de las trompas por diferentes métodos (5-7). La literatura también destaca la posibilidad de embarazo ectópico en mujeres después de una histerectomía; desde el primer caso descrito por Wendler en 1895 hasta el momento, existen a nivel mundial 56 reportes de este tipo. Por considerarse el gran simulador de la ginecología, siempre se debe sospechar del embarazo ectópico, aún en las condiciones más insólitas (8, 9,10).

En el presente trabajo se describe el caso de una paciente con embarazo ectópico pasados los tres años de una esterilización quirúrgica practicada durante la cesárea.

**DESCRIPCIÓN DEL CASO**

Paciente de 41 años, aparentemente sana, sin hábitos tóxicos, con historia obstétrica anterior de tres embarazos, dos partos por cesárea, un aborto provocado y este-

rilización quirúrgica según técnica de Pomeroy realizada durante la última cesárea, tres años atrás.

En enero de 2009 acude al Hospital por presentar dolor bajo vientre con una semana de evolución y atraso menstrual (última menstruación 10 de noviembre de 2008) con prueba de embarazo positiva y edad gestacional aproximada de 9,6 semanas. Como dato relevante al examen físico, presentaba dolor en hipogastrio y fosa iliaca derecha a la palpación superficial y profunda.

Al tacto vaginal, el útero se encontraba discretamente aumentado de tamaño y doloroso a la movilización del cuello, con anejos no tactables.

Se decide su ingreso en la sala con diagnóstico de sospecha de embarazo ectópico para cumplir el protocolo establecido con medición al día siguiente de la fracción beta de la hormona BhCG en orina y prueba de ultrasonido.

La prueba BhCG fue positiva. El ultrasonido transvaginal informó: útero en anteverso flexión, discretamente aumentado de tamaño, con reacción endometrial (RE) de 18 mm de aspecto secretor, no saco gestacional intraútero mayor de cinco semanas. Se observa líquido en fondo de saco; anejo izquierdo: nada a señalar (figura 1 A);

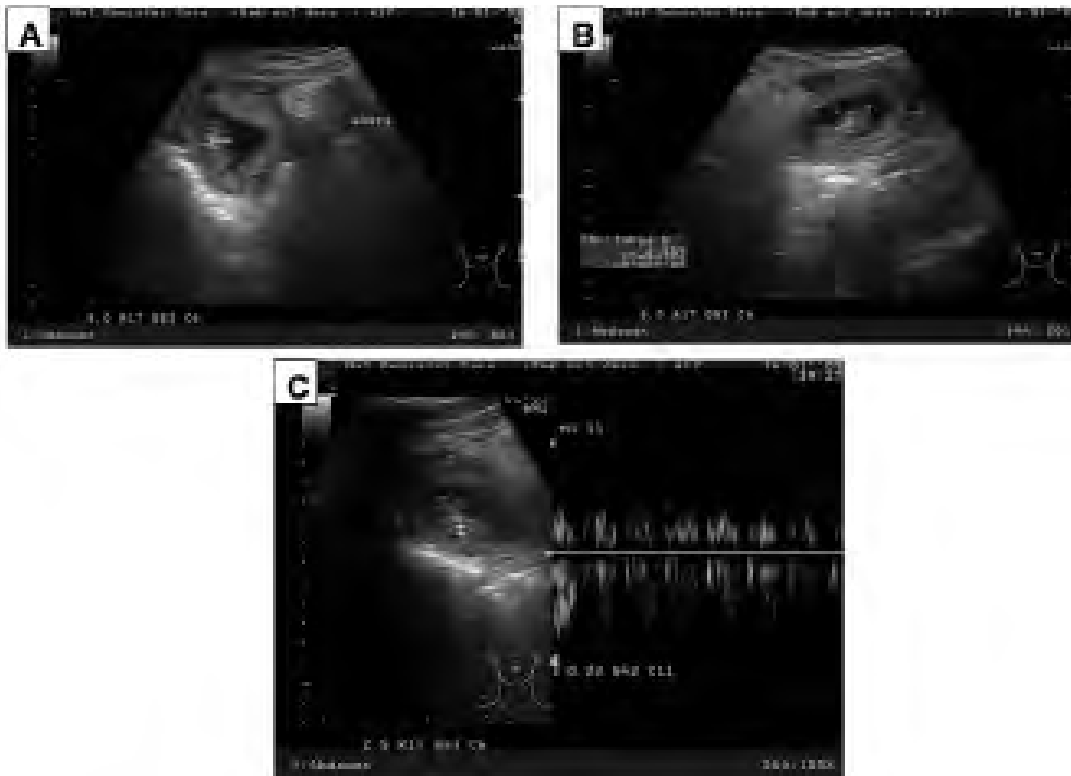
anejo derecho: imagen compatible con saco gestacional, con embrión que tiene de longitud coronilla rabadilla (LCR): 35 mm (10,5 sem) (figura 1B) con latido cardiaco positivo que se confirma con Doppler (figura 1C).

Se indicó laparoscopia la cual informa: útero en anteversión de aspecto normal; anejo izquierdo: ovario normal, trompa ligada; anejo derecho: ovario normal, trompa derecha que impresiona recanalizada con embarazo ectópico en su tercio distal abortando, con sangrado activo que no cesa a pesar de electrocauterio; hemoperitoneo de +/- 300 cc (figura 2).

Se indicó la realización de laparotomía que describe: se visualiza muñón de trompa derecha con sangrado activo a nivel de la fimbria, se realiza anexectomía total derecha, se logra hemostasia; se observa material trofoblástico en fondo de saco derecho que se extrae para Anatomía Patológica; se liberan adherencias.

La paciente tuvo una evolución favorable en el posoperatorio y se da alta con seguimiento por consulta a las 72 horas de la intervención.

Los resultados de Anatomía Patológica informan: Embarazo tubárico derecho roto (figura 3 A y B).



**Figura 1 (A):** Ultrasonido transvaginal que muestra ausencia de saco gestacional intraútero; **(B):** Saco gestacional en anejo derecho con embrión en su interior; **(C):** Doppler que confirma la presencia de latido cardiaco.

## DISCUSIÓN

Son pocos los casos reportados en la literatura mundial de embarazo ectópico después de esterilización quirúrgica, por lo que su incidencia exacta no se conoce; sin embargo, es importante tenerlo en cuenta dado el alto costo que tiene para la vida de las pacientes, al representar un problema de salud mayor para las mujeres en edad fértil (8, 9).

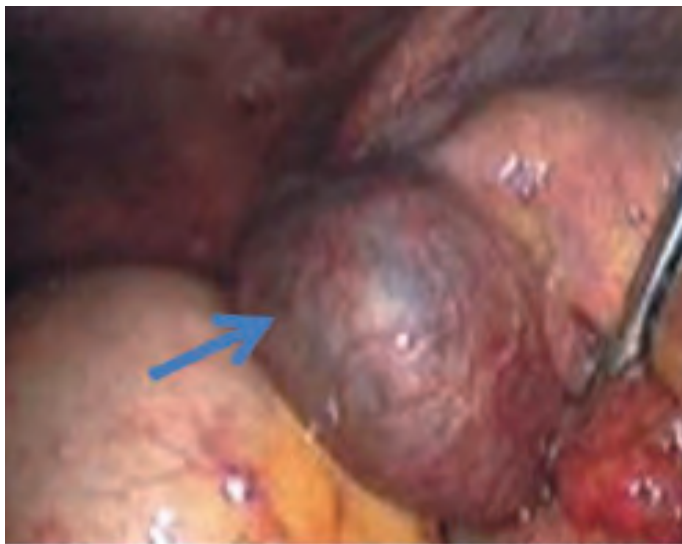En pacientes con dolor pélvico agudo después de ligadura de las trompas, el embarazo ectópico raras veces se toma en consideración dentro de los diagnósticos diferenciales (9). En el caso expuesto, el resultado positivo de una prueba de embarazo fue el elemento índice para presuponer el diagnóstico.

Se especula sobre los posibles mecanismos que envuelven la aparición de esta condición. Se plantea que la técnica de la esterilización quirúrgica y el proceder quirúrgico como tal, tienen un alto grado de asociación con el desarrollo de esta complicación y que de modo gene-

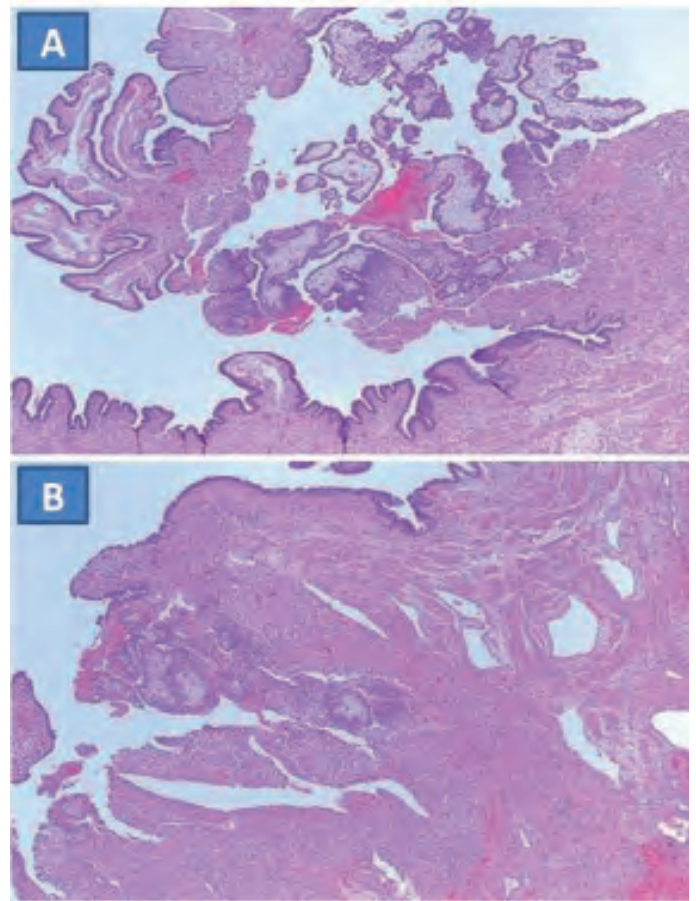
ral, ocurre predominantemente en féminas esterilizadas antes de los 30 años. Para las mujeres con esterilización quirúrgica con técnica de Pomeroy se plantea, que al tratarse de una salpingectomía parcial si se deja el muñón de la Trompa de Falopio muy largo, existe la posibilidad de recanalización de la misma, como al parecer ocurrió en nuestra paciente (6, 7, 11).

Otro de los mecanismos implicados es la transmigración intrauterina; no obstante, este tiene un peso mayor para los casos que conservan una trompa completa, en la cual ocurre la fertilización, seguido después de la implantación en el remanente de trompa por transmigración intrauterina (8).

Con independencia de cuál sea el mecanismo de producción, lo relevante es que todos los ginecobstetras y el resto del personal médico que presta atención a mujeres en edad fértil, tengan en cuenta la posibilidad de un embarazo ectópico después de una esterilización quirúrgica.



**Figura 2.** Imagen tomada por laparoscopia en la que se observa trompa derecha con embarazo ectópico (señalizado con la flecha).



**Figura 3** Hallazgos histológicos de la trompa derecha rota con vellosidades coriónicas. (A): Epitelio de la trompa; (B): Vellosidad coriónica implantada en la trompa.

**BIBLIOGRAFÍA**

1. Capote Arce R, Carrillo Bermúdez L, Guzmán Parrado R, Varona J, Mohamed Abdelaziz M. Embarazo ectópico cervical. Presentación de un caso. *Rev Cubana Obstet Ginecol.* 2007;33(1). Disponible en: <http://bvs.sld.cu/revistas/gin/vol33/gin02107.html> [acceso: Febrero 2012].
2. Lopez JI, Rueda R, Lugones MA, Fernandez JE. Embarazo abdominal con 62 semanas de duración. Presentación de un caso y revisión de la entidad". *Rev Cubana Obstet Ginecol.* 2006;32(2):1-4.
3. Álvarez PL, Águila SS, Acosta MR. Sangramiento en Obstetricia. En: *Rigol Obstetricia y Ginecología*. Editorial de Ciencias Médicas. La Habana. 2007. Disponible en: [http://bvs.sld.cu/libros\\_texto/libro\\_de\\_ginecologia\\_y\\_obstetricia/cap14.htm](http://bvs.sld.cu/libros_texto/libro_de_ginecologia_y_obstetricia/cap14.htm), [acceso: Febrero 2012].
4. Marrero EA, Quinde T, Peraza C, Lugones M. Embarazo ectópico intersticial. A propósito de un caso. *Rev Cubana Obstet Ginecol.* 2007;33(3). Disponible en: [http://bvs.sld.cu/revistas/gin/33\\_3\\_07/gin05307.html](http://bvs.sld.cu/revistas/gin/33_3_07/gin05307.html), [acceso: Febrero 2012].
5. Ameh N, Madugu NH, Bawa US, Adelaiye MS, Akpa M. Tubal ectopic pregnancy after bilateral tubal ligation: A case report. *Niger J Med.* 2006;15(4):453-4.
6. Janjua A, Beasley J. Ectopic pregnancy after caesarean section sterilization. *Eur J Obstet Gynecol Reprod Biol.* 2009;147(1):114-5.
7. Berker B, Kabukcu C, Dokmeci F. Tubal pregnancy after pomeroy sterilization. *Arch Gynecol Obstet.* 2002;266(1):56-7.
8. Takeda A, Manabe S, Mitsui T, Nakamura H. Spontaneous ectopic pregnancy occurring in the isthmic portion of the remnant tube after ipsilateral adnexectomy: Report of two cases. *J Obstet Gyanaecol Res.* 2006;32(2):190-4.
9. Rosa M, Mohammadi A, Monteiro C. Ectopic tubal pregnancy after hysterectomy and tubal ligation. *Arch Gynecol Obstet.* 2009;279(1):83-5.
10. Fylstra DL. Ectopic pregnancy after hysterectomy: a review and insight into etiology and prevention. *Fertility and Sterility.* 2010;94(2):431-5.
11. Peterson HB, U.S. Collaborative Review of Sterilization Working Group. The risk of ectopic pregnancy after tubal sterilization. *N Engl J Med.* 2007;336(11):762-7.

**Case Study: Post-surgical sterilization ectopic pregnancy****SUMMARY**

The clinic case presented is of a 41 year old woman with surgical sterilization via the Pomeroy technique, who presents lower abdominal pain and delayed menstruation with a positive pregnancy test upon admission. The ultrasound reports the presence of a gestational sac in the right uterine tube. A laparoscopy is performed, confirming the diagnosis of a ruptured ectopic pregnancy, and upon unsuccessful hemostasis an exploratory laparotomy was performed with a total right adnexectomy. The patient was discharged 72 hours after the surgical intervention with a favorable evolution.

**Key words:** Ectopic Pregnancy, Reproductive Sterilization, Tuberic Sterilization.

**Dirección para la correspondencia:** Dra. Liliam Delgado Peruyera. Calle 24  
# 365(alto) entre 21 y 23. Plaza de la Revolución, La Habana, Cuba, CP 10400.  
**E-mail:** irma.peruyera@infomed.sld.cu